Interferón y Biotecnología, Vol. 3, No. 2, 139-147 (1986)

Cartas al editor

Interferón y enfermedad de Alzheimer

Al Editor:

La enfermedad de Alzheimer (EA) es un trastorno que comienza en la mitad de la vida del adulto o posteriormente. Sus síntomas fundamentales se caracterizan por la presencia de un síndrome demencial (Gajdusek *et al.*, 1978).

La demostración de una etiología viral en algunas afecciones que también se manifiestan clínicamente por una demencia, especialmente en la enfermedad de Jakob-Creutzfeldt (JC), y la transmisión de una encefalopatía espongiforme a un mono provocada por la inoculación intracraneal de tejido cerebral de un enfermo con la EA (Rewcastle *et al.*, 1978) han planteado la hipótesis de una posible etiología viral de la enfermedad.

El interferón (IFN) ha sido utilizado en algunas patologías producidas por "virus no convencionales" tales como el scrapie y la enfermedad de JC, sin resultados satisfactorios (Salazar *et al.*, 1984), es por tanto, el objetivo de esta investigación comprobar la utilidad del medicamento en un paciente con una EA, trastorno que actualmente carece de una terapéutica específica.

El estudio se realizó mediante la aplicación de interferón (IFN) a un paciente que padecía una EA. El diagnóstico de la afección se confirmó con el examen histológico por microscopía óptica y electrónica de una muestra de corteza cerebral del lóbulo frontal derecho. Se realizó inicialmente al enfermo un examen neurológico detallado y los siguientes exámenes complementarios en suero, hemoglobina, hematocrito, hemograma, urea, glicemia, transaminasa glutámico pirúvica (T.G. P.S.), transaminasa glutámico-oxaloacética (T.G. O.S.), deshidrogenasa láctica (D.L.H.), conteo de plaquetas, calcio, fósforo y electroforesis de proteínas.

El estudio del líquido cefalorraquídeo (L.C.R.) incluyó el examen citoquímico, bacteriológico y la dosificación de IFN.

Se completó esta evaluación inicial con un trazado electroencefalográfico mediante un equipo Nihom-Kohden Modelo 5109, utilizando los métodos convencionales de registro.

Posteriormente se hicieron otras evaluaciones del enfermo en la primera, cuarta y octava semana después de iniciarle el tratamiento con IFN. Estas evaluaciones incluyeron los exámenes físicos, electroencefalográficos y los de laboratorio. El estudio del L.C.R. se realizó semanalmente antes de la inyección intratecal del medicamento, e incluyó el examen citoquímico, bacteriológico y la dosificación de IFN.

El tratamiento con IFN se aplicó con IFN leucocitario humano producido en el Centro de Investigaciones Biológicas de Cuba, según el método de Cantell (Cantell *et al.*, 1981) con una actividad específica de 2 x 10^6 UI/mg proteína.

Esta dosis se aplicó diariamente durante 4 días consecutivos por vía intramuscular. La dosis inicial por vía intratecal fue de 0,4 x 10^6 UI, la cual se incrementó en 0,2 x 10^6 UI en cada nueva inyección, con intervalo de una semana. La dosis máxima fue de 2 x 10^6 UI, la que se alcanzó luego de ocho semanas de tratamiento. Se instruyó a los familiares sobre los posibles efectos colaterales del medicamento y cuando aparecieron, se anotaron dichas reacciones. Después de concluido el tratamiento se le hizo al enfermo una evaluación clínica y humoral semejante a la realizada en los intervalos anteriores.

El paciente sometido al tratamiento presentaba un cuadro progresivo de trastornos demenciales asociado a movimientos involuntarios de la boca y de los ojos, ecocalia, hiperreflexia osteotendinosa generalizada, reflejo de prensión en ambas manos, trastornos esfinterianos, rigidez, amiotrofia en las cuatro extremidades y crisis convulsivas.

El trastorno había comenzado desde hacía tres años antes de iniciarle el tratamiento con IFN, la presencia de mioclonias generalizadas a los dos años del comienzo de la enfermedad había sugerido el diagnóstico clínico de enfermedad de Jakob-Creutzfeldt. Estas mioclonias desaparecieron espontáneamente cuatro meses más tarde.

Ante dicha situación se habló con los familiares para obtener una muestra de corteza cerebral con el objetivo de confirmar la sospecha clínica, los que accedieron a tal petición.

El estudio histológico con microscopía de luz y electrónica confirmaron el diagnóstico de una EA (figuras 1 y 2).

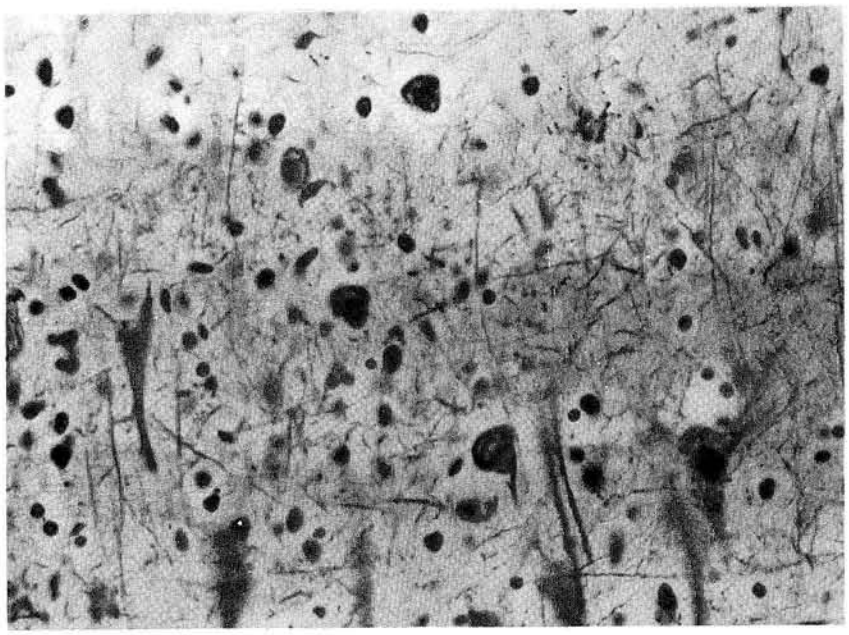

FIG. 1. Corte de la corteza cerebral del lóbulo frontal derecho, donde se observan numerosos ovillos neurofibrilares. Glees-Marsland x 400.

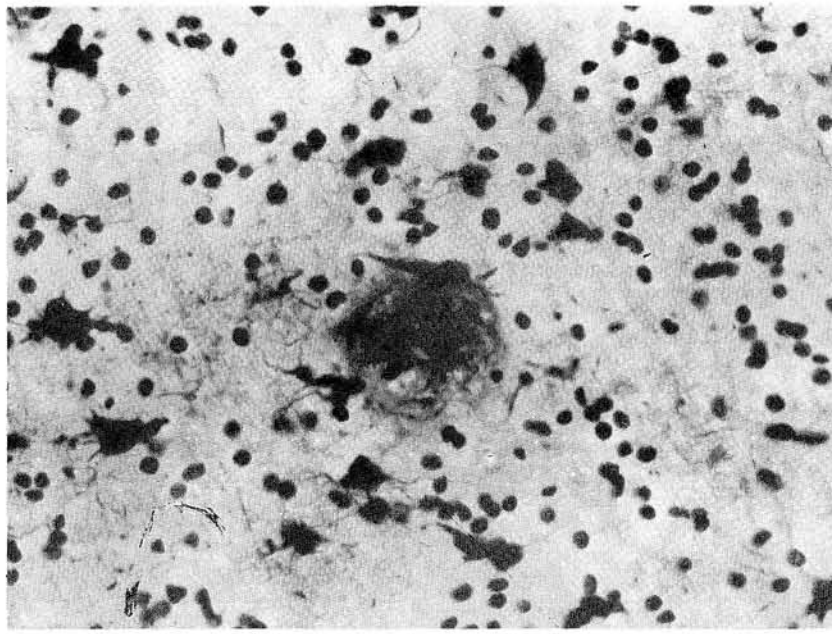

FIG. 2. Corte de corteza cerebral del lóbulo frontal derecho, donde se observan placas seniles. Glees-Marsland x 400.

Las inyecciones de IFN no produjeron severas reacciones colaterales, excepto que en las dos últimas dosis intratecales los familiares encontraban el enfermo con una moderada astenia.

No se produjeron modificaciones en los exámenes complementarios realizados en el suero del paciente en todo el transcurso del tratamiento.

Después de la primera inyección intratecal del IFN se observó una ligera pleocitosis del L.C.R., cuyas células consistían en linfocitos. Esta pleocitosis se incrementó progresivamente en la medida en que se aumentaba la dosis intratecal del medicamento, alcanzando cifras mayores en las últimas en las que osciló entre los 230 y 328 leucocitos por milímetro cúbico.

Clínicamente, la reacción linfocitaria en el L.C.R. no produjo signología en el examen físico del paciente.

El trazado electroencefalográfico no sufrió modificaciones en el transcurso del tratamiento y tampoco tuvo variaciones al realizarse inicialmente antes de la terapéutica.

La comparación establecida entre los hallazgos del examen neurológico inicial y el realizado al final del tratamiento no evidenció signos de mejoría clínica, aunque tampoco sufrió modificaciones. Seis meses después de terminado el tratamiento, el cuadro clínico del paciente se mantenía estabilizado.

Se supone que la EA pueda tener una etiología viral, ya que se ha logrado trasmitir a animales de laboratorio (Rewcastle *et al.*, 1978). Sin embargo, Goudsmit *et al.*, (1980) en un trabajo realizado en 50 transmisiones experimentales, no han concluido con certeza esta transmisibilidad.

Hasta la fecha, este es el primer caso reportado en que se haya utilizado el IFN para el tratamiento de la enfermedad. Los resultados indican que las inyecciones intratecales de IFN producen modificaciones en la reacción celular del LCR, principalmente linfocitos, hecho confirmado por otros autores (De Clerq *et al.*, 1975).

En este caso particular no se produjeron modificaciones en el curso clínico de la enfermedad, aunque seis meses después de concluido el tratamiento con IFN se mantienen inalterables las condiciones del enfermo.

Es necesario, por tanto, demostrar con un número mayor de pacientes con EA si el IFN es capaz de estabilizar la sintomatología de estos enfermos, lo cual sería de gran utilidad en los estadios iniciales de la enfermedad.

REFERENCIAS

CANTELL, K. *et al.* (1981). *Partial purification of human leucocyte interferon on a large scale.* En: Methods in enzymology, Academy Press, New York, pp. 499-505.

DE CLERQ, E. *et al.* (1975). *Intrathecal administration of interferon in neonatal herpes.* J. Pediatr. **86**: 736.

GAJDUSEK, D. C. *et al.* (1978). *Demencia viral transmisible: la relación de la encefalopatía espongiforme transmisible con la enfermedad de Creutzfeldt-Jakob.* Versión al español del Dr. Segundo Mesa Castillo. Ed. Hospital Psiquiátrico de La Habana, Ciudad de La Habana.

GOUDSMIT, J. *et al.* (1980). *Evidence for and against the transmissibility of Alzheimer Disease.* Neurology, **30**: 945-950.

REWCASTLE, N. B. *et al.* (1978). *Transmission of familial Alzheimer's disease to primates.* J. Neur. Exp. Neurol. **37**: 679.

SALAZAR, A. M. *et al.* (1984). *Clinical use of interferons: Central Nervous System disorder.* En: Handbook of experimental pharmacology (Ed. P.E. Came and W.A. Carter). Springer-Verlag-Berlín, Heidelberg, pp. 471-497.

Dr. José A. Cabrera Gómez[1], *Dr. Orestes J. López Hernández*[1],
Dr. Segundo Mesa Castillo[2], *Dr. Joaquín Galarraga Inza*[3],
Dr. Alfredo Amado Donéstevez[4], *Dr. Antonio Pérez de Alejo*[4],
Dr. Manuel Limonta Vidal[5] *y Dra. Victoria Ramírez Albajes*[5]
1) Hospital Provincial Clínico Quirúrgico Docente,
"Dr. Gustavo Aldereguía Lima", Cienfuegos
2) Hospital Psiquiátrico de La Habana
3) Instituto de Neurología y Neurocirugía, La Habana
4) Hospital Provincial Clínico-Quirúrgico Docente, Santa Clara
5) Centro de Investigaciones Biológicas, La Habana

* * *

Utilización del Interferón Alfa Leucocitario más radioterapia en el cáncer pulmonar

El cáncer del pulmón es uno de los cánceres de peor pronóstico.

El promedio anual de casos de cáncer pulmonar que ingresan en nuestro hospital "General Calixto García", es de 300 casos al año (Selman, 1979). De estos pacientes, solo reciben